

Erratum

Grozdanovic

Referenz Radiologie – Gefäße. 1. Auflage Stuttgart: Thieme; 2021

ISBN (Print): 978-3-13-241655-0

eISBN (PDF): 978-3-13-241675-8

eISBN (epub): 978-3-13-241676-5

Liebe Leserinnen und Leser,

wir möchten Sie auf die Korrektur und Erweiterung der Beschriftungen der Abbildungen 2.1a (Seite 39) und 2.2a (Seite 40) sowie der dazugehörigen Bildunterschriften aufmerksam machen.

Richtig muss es heißen:

- Abb. 2.1 (Seite 39):

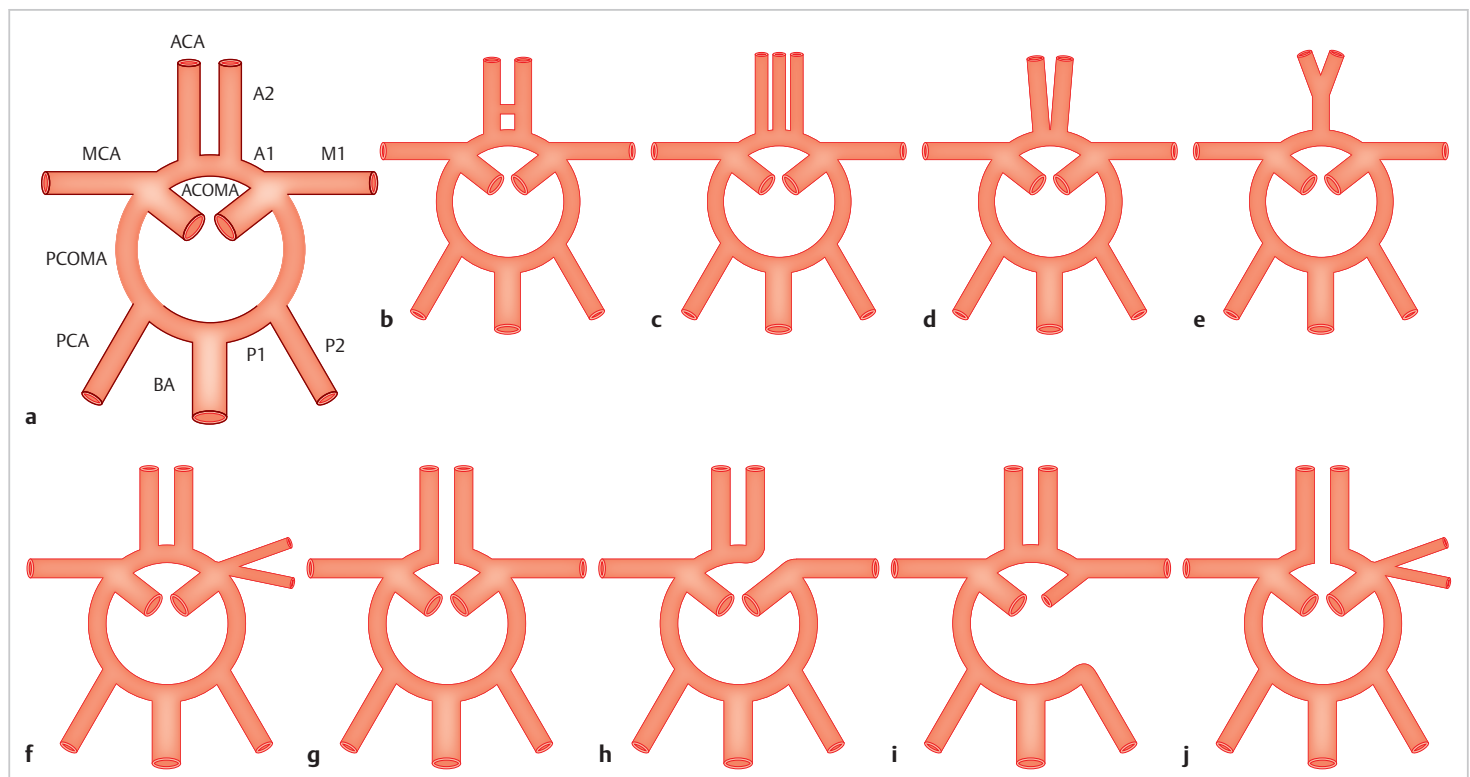


Abb. 2.1 Anatomische Varianten des vorderen Abschnitts des Circulus Willisii. Schematische Darstellung.

ACA = A. cerebri anterior

- A1 = präkommunikales Segment

- A2 = postkommunikales Segment

ACOMA = A. communicans anterior

BA = A. basilaris

ICA = A. carotis interna

MCA = A. cerebri media

- M1 = horizontales Segment (Hauptstamm)

PCA = A. cerebri posterior

- P1 = präkommunikales Segment

- P2 = ambientes Segment

PCOMA = A. communicans posterior

a Normale Anatomie.

b Zwei oder mehr ACOMA.

c Die A. mediana corporis callosi entspringt aus der ACOMA.

d Kurzstreckige Fusion der ACA.

e Die ACA bildet einen gemeinsamen Stamm, der sich distal in 2 A2-Segmente aufteilt.

f Die MCA entspringt aus der ICA in Form von 2 separaten Stämmen (sog. duplizierte MCA).

g Hypoplasie oder Fehlen der ACOMA.

h Ein A1-Segment ist hypoplastisch oder fehlt. Aus dem anderen A1-Segment entspringen beide A2-Segmente (sog. bihemisphärielles A1-Segment).

i Hypoplasie oder Fehlen einer ICA. Die kontralaterale ACA versorgt beide A2-Segmente und versorgt auch retrograd das ipsilaterale A1-Segment.

j Hypoplasie oder Fehlen der ACOMA. Die MCA entspringt in Form von 2 getrennten Stämmen.

• Abb. 2.2 (Seite 40):

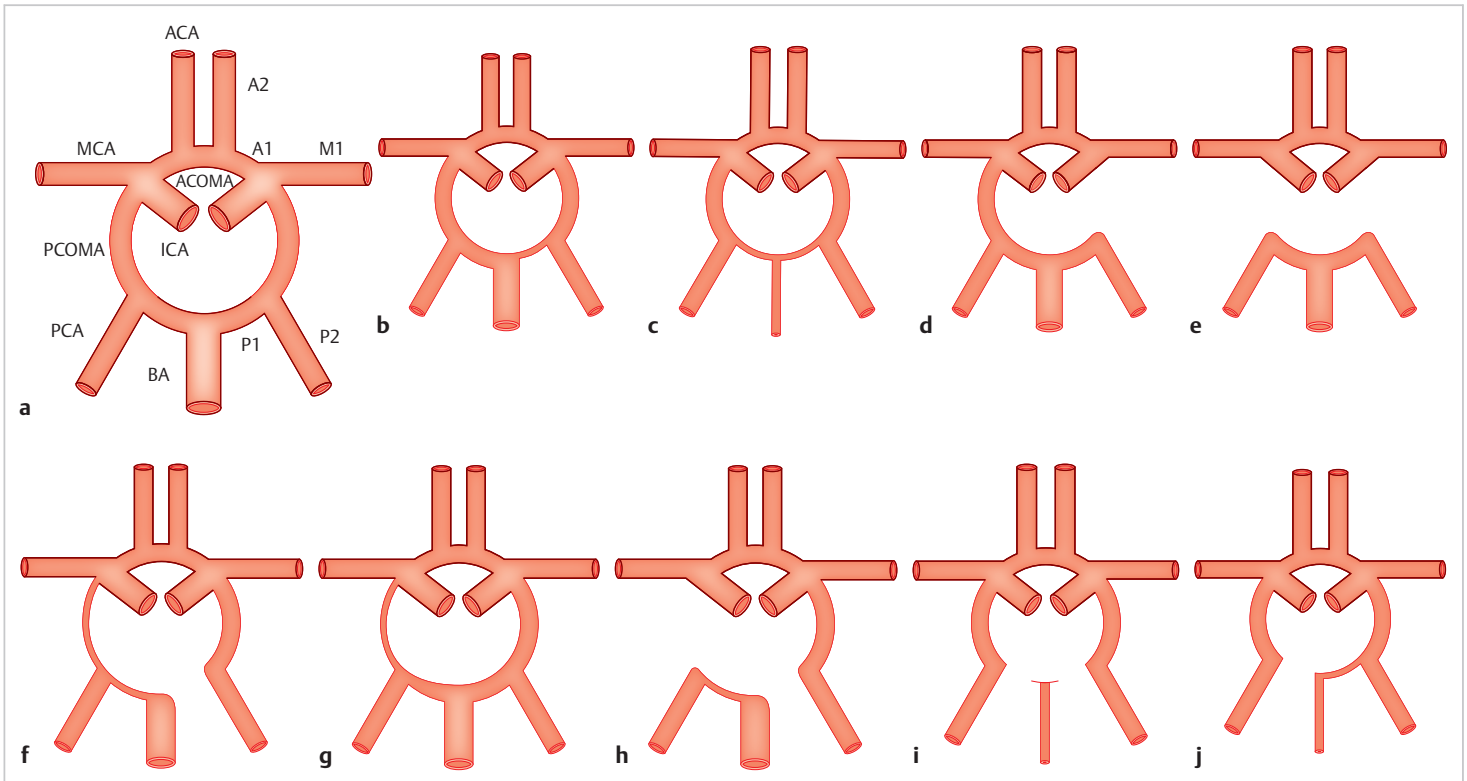


Abb. 2.2 Anatomische Varianten des hinteren Abschnitts des Circulus Willisii. Schematische Darstellung.

ACA = A. cerebri anterior

• A1 = präkommunikales Segment

• A2 = postkommunikales Segment

ACOMA = A. communicans anterior

BA = A. basilaris

ICA = A. carotis interna

MCA = A. cerebri media

• M1 = horizontales Segment (Hauptstamm)

PCA = A. cerebri posterior

• P1 = präkommunikales Segment

• P2 = ambientes Segment

PCOMA = A. communicans posterior

a Normale Anatomie.

b Die PCA entspringt überwiegend oder komplett aus der ICA. Diese Variante wird als fetale PCA (fPCA) oder fetale Konfiguration der PCOMA bezeichnet. Sie kann unilateral, wie in diesem Beispiel, oder bilateral vorliegen.

c Bilaterale fPCA (bei dieser Variante ist die A. basilaris meist hypoplastisch).

d Einseitiges Fehlen der PCOMA.

e Beidseitiges Fehlen der PCOMA mit Isolation des hinteren Kreislaufs.

f Unilaterale fPCA und Hypoplasie oder Fehlen des P1-Segments.

g Unilaterale fPCA und Hypoplasie oder Fehlen der kontralateralen PCOMA.

h Unilaterale fPCA und Hypoplasie oder Fehlen von P1-Segment und PCOMA.

i Bilaterale fPCA mit Hypoplasie oder Fehlen des beidseitigen P1-Segments.

j Bilaterale fPCA mit Hypoplasie oder Fehlen des P1-Segments einer der beiden PCA.

Wir bedauern diese Korrekturen und bitten um Beachtung

Ihr

Georg Thieme Verlag

